

鼻腔腫瘍の一例

関西医科大学附属枚方病院 病理部

大江知里、坂井田紀子、植村芳子

【症例】20歳代男性

【現病歴】平成20年1月より血痰をみとめ近医受診し、鼻内視鏡にて鼻中隔後壁に腫瘍を指摘され、精査目的にて当院耳鼻科に紹介受診となった。平成20年4月10日 内視鏡的腫瘍摘出術を施行された。

【肉眼所見】右鼻中隔後壁より発生する8mm大の有茎性腫瘍。

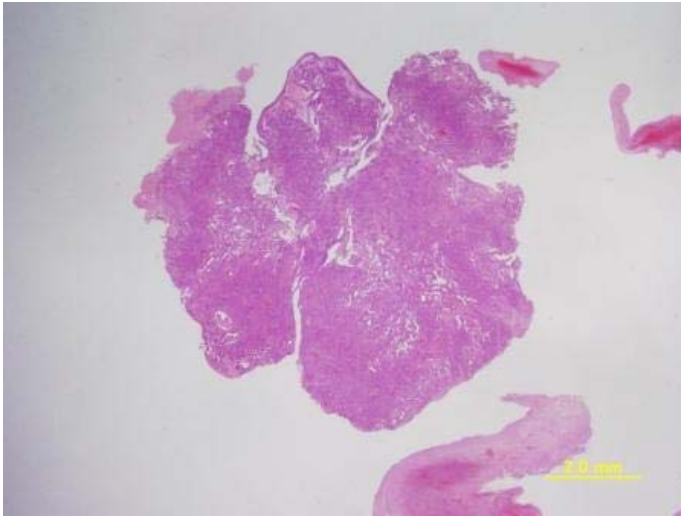
【配布標本】polypectomyにて摘出された検体を全包埋した標本。

【組織所見】病巣の主座は粘膜下で、一部では表層上皮と連続して、クロマチンの濃縮した円柱上皮が乳頭状構造を呈し増生していた。一部ではやや紡錘形の形状をとった腫瘍細胞が充実性に増殖する部分や、角化傾向を伴った扁平上皮化生を認めた。

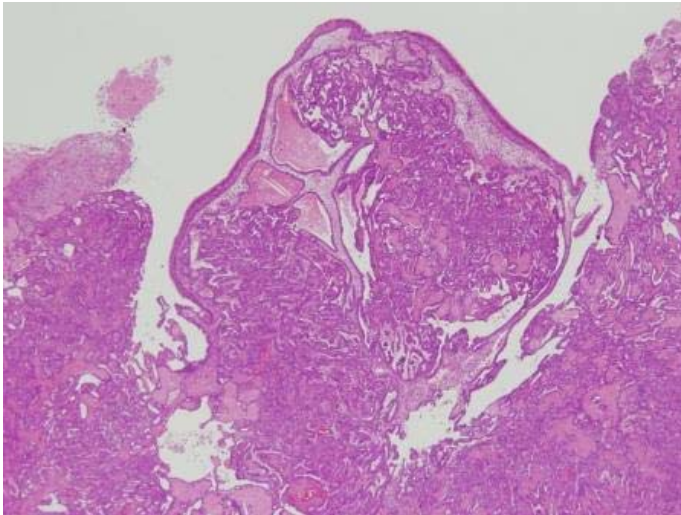
免疫組織学的に腫瘍細胞は TTF-1, CK7, vimentin が陽性を示し、thyroglobulin, CK20, S-100 蛋白、CD56、synaptophysin は陰性であった。

Ki-67 index は7%程度であった。

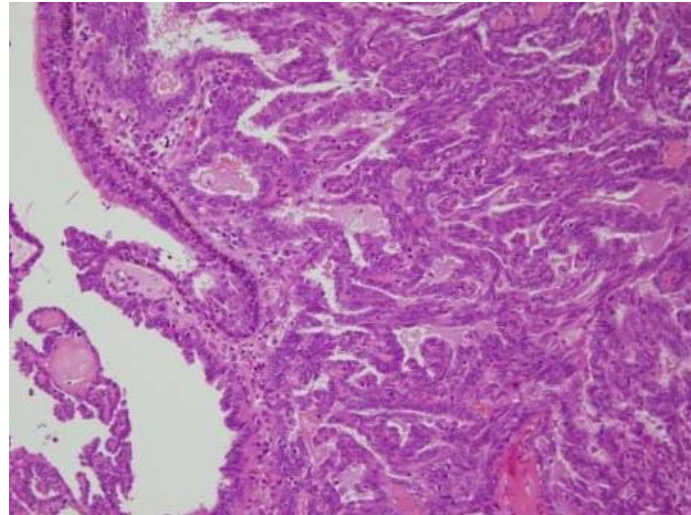
【問題点】病理組織学的診断



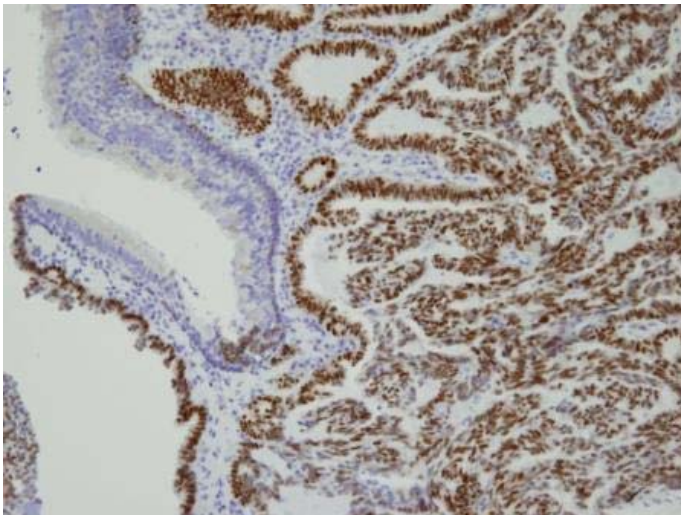
HE * 1.25



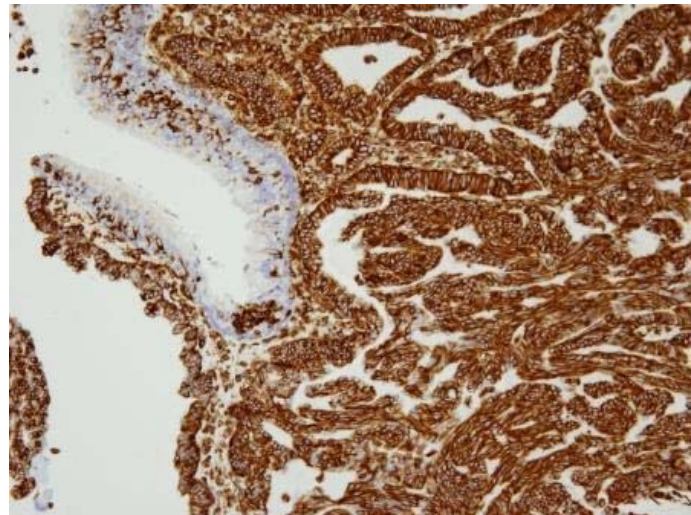
HE * 4



HE * 20



TTF-1



vimentin