

下腿知覚鈍麻、脱色素斑により発見された皮膚疾患の1例

大阪労災病院 臨床病理科

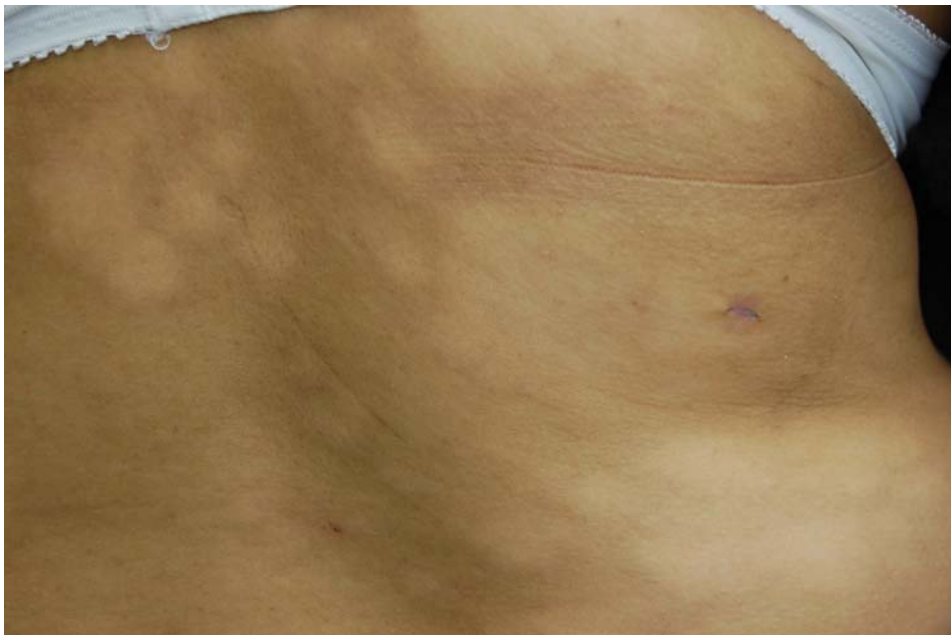
大橋寛嗣、川野 潔

【症例】30歳代。女性。

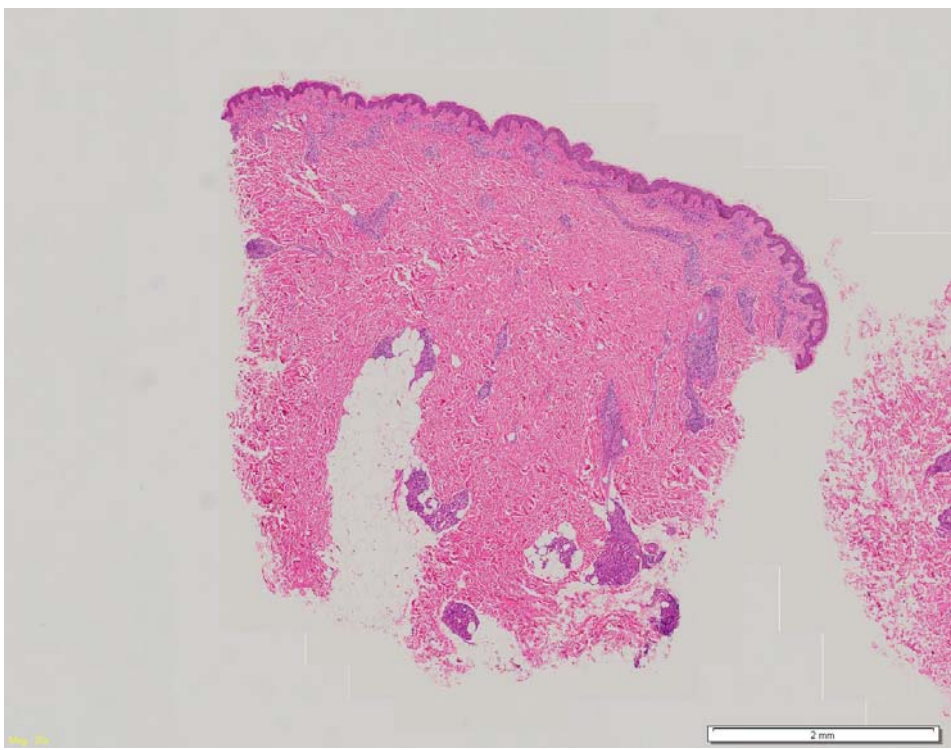
【家族歴・既往歴】特記事項なし。

【現病歴】数年前より足指に知覚鈍麻が出現、次第に知覚異常は上行し、下肢全体に広がった。知覚鈍麻による下肢の受傷、潰瘍を形成するようになり、難治性となった為、皮膚科を受診したところ、下肢知覚異常、潰瘍の他に、背部に脱色素斑が多数みられた。知覚異常は整形外科的には異常なかった。脱色素斑部より生検が施行された。

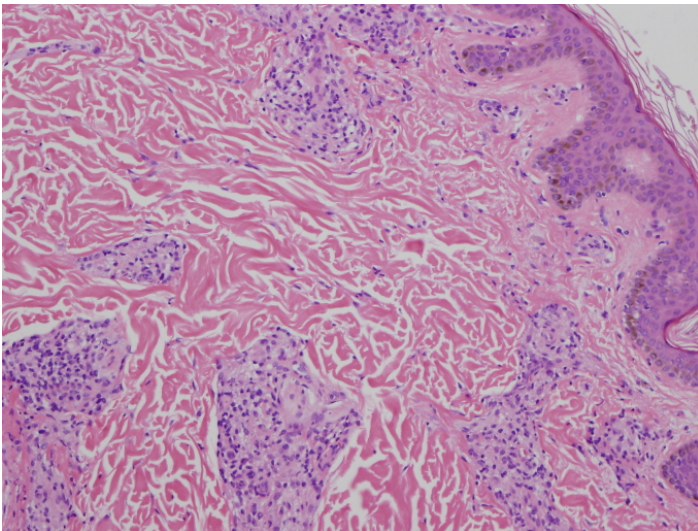
【組織所見】真皮内の皮膚附属器、神経、血管周囲に単核球、類上皮細胞の浸潤、集簇像を認めた。(送付標本は3セットのみです。)



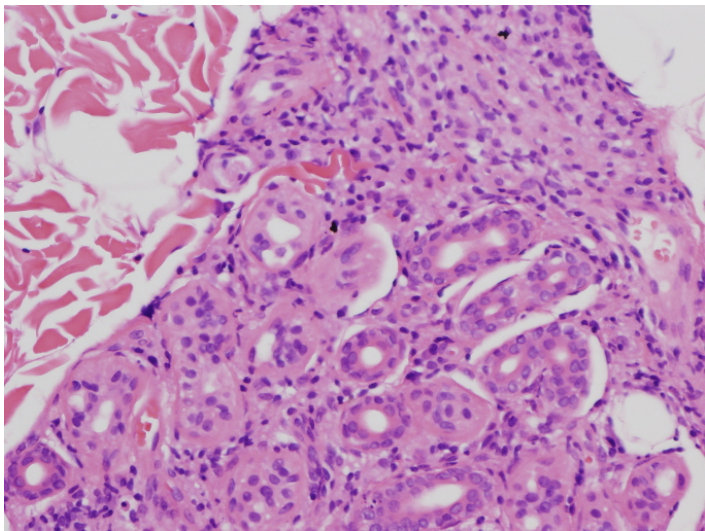
macro(背部)



ルーペ像



micro 弱抃



micro 強抃