5.27 近畿支部会抄録

子宮体部原発とする悪性腫瘍の１例

新日鐵広畑病院病理科(1)，婦人科(2)，兵庫医科大学第一病理(3)，第二病理(4)
沖村　明 1，3)，平野博嗣 1)，平松晋介 2)，新谷　潔 2)，生橋義之 2)，寺田信行 3)，中正恵二 3)，山根木康嗣 3)，大山秀樹 3)，西上隆之 4)

【症例】: 60 歳代後半、女性
【主訴】: 腹部膨満感
【家族歴】: 特記すべきことなし。
【既往歴】: 約 40 年前に右卵巣腫瘍摘出術
約 1 年前にヘルニア根治術
60 歳代に狭心症
【生活歴】: 喫煙なし，飲酒なし
【現病歴】: 本年初め頃に腹部膨満感が出現し，近医を受診し下腹部腫瘤を指摘された。その後膨大傾向を示すことから当院婦人科に紹介された。入院後 MRI にて下腹部腫瘤を認め，卵巣癌と診断され、手術は単純子宮摘出術および左付属器摘出術が施行された．手術時上行結腸から横行結腸移行部周囲の腸管表面に癒着および腫瘍残存があり，2 期的手術の必要性が検討されるも術後経過が良好で一時退院となる．手術後約 2 ヶ月半で血尿により再入院となる．CT で膀胱周囲の腫瘍性病変を認め，出血も伴うも血腫の除去と痛みのコントロールのみを行った．しかしその 2 週間後に血圧が急激に下がり，全身状態不良により死亡された．
【入院時検査】
血液一般
WBC 9500/μl, RBC 294X10^4/μl, Hb 8.7g/dl, Ht 27.1%, Plt 13.3X10^4/μl
生化学
CRP 2.9mg/dl, TP 4.3g/dl, Alb 3.2g/dl, T-Bil 0.44g/dl, AST 12IU/l, ALT 6IU/l,
LDH 391IU/l, BUN 9.7mg/dl, Cre 0.56mg/dl, Na 134mEq/l, K 4.0mEq/l, Cl 105mEq/l

【配布標本】摘出腫瘍の一部

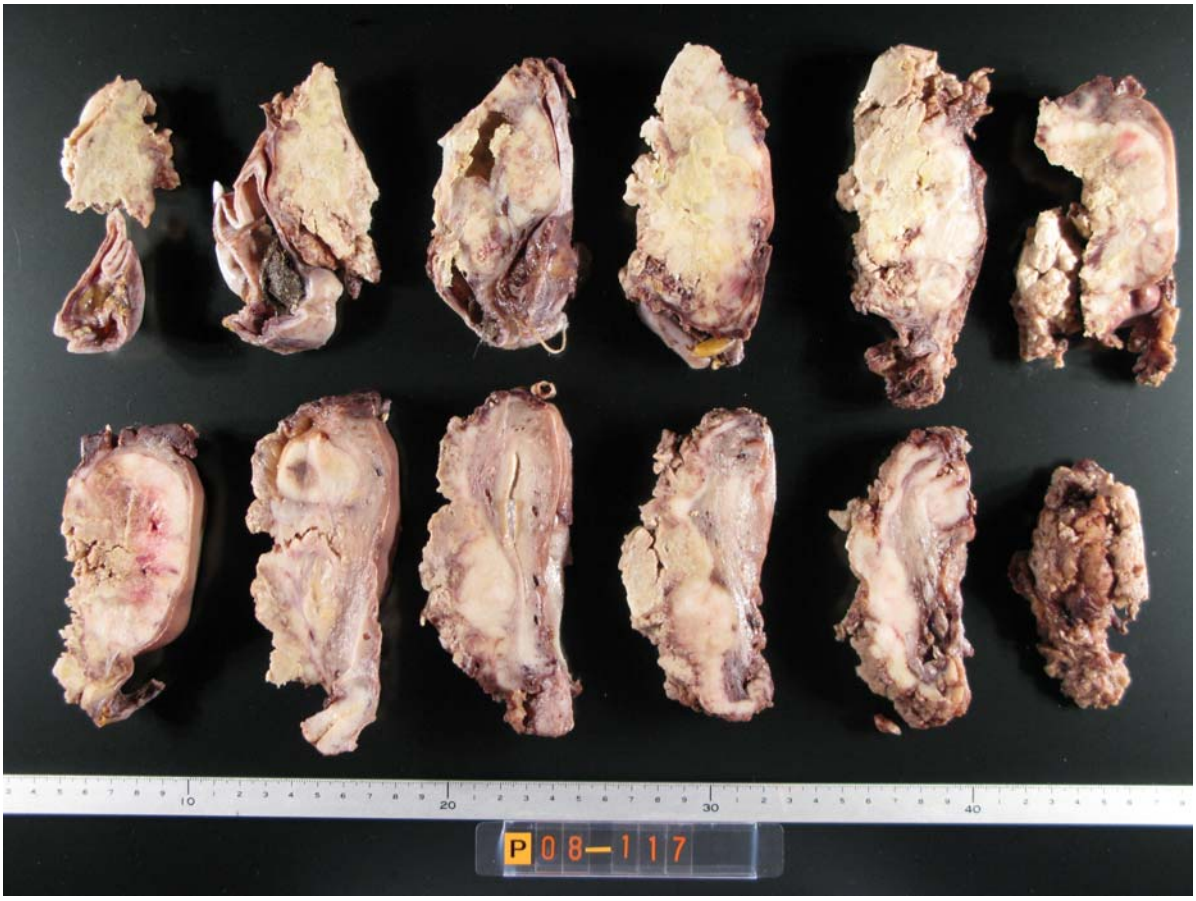

肉眼2

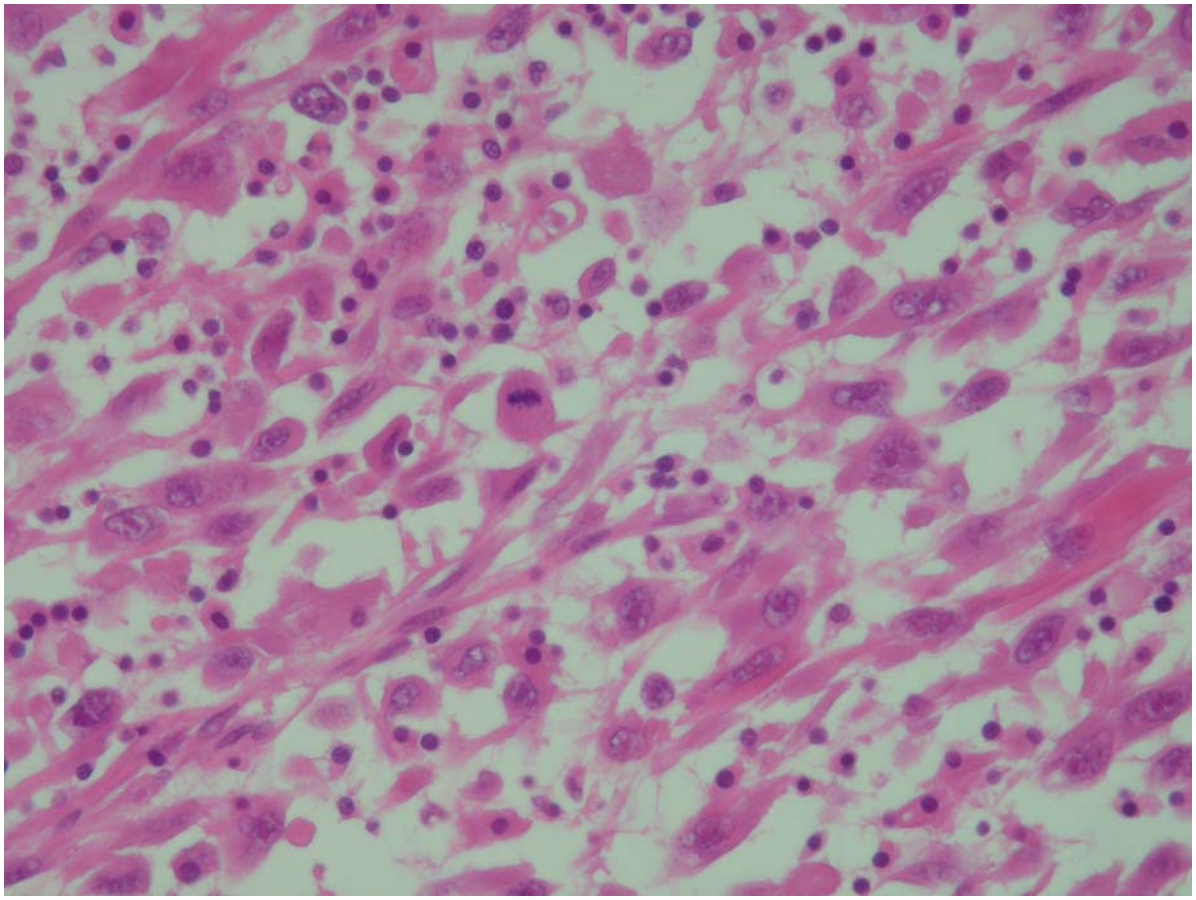

ミクロ