

## 7 1 1 生後 4 ヶ月の男児の右肩に発症した軟部腫瘍

千原 剛<sup>1</sup> 玉井 宣行<sup>2</sup> 森井英一<sup>1</sup> 青笹 克之<sup>1</sup>

1 大阪大学大学院医学系研究科病態病理学教室

2 大阪大学大学院医学系研究科整形外科学教室

患者： 0 歳 4 ヶ月 男児

主訴： 右肩痛

既往歴：特記事項なし。 精神運動発達遅滞なし。

家族歴：特記事項なし

現病歴：

2008 年 7 月上旬より右上肢を他動すると泣いていた。7 月 16 日に 母親が右肩の腫張、硬結に気づき済生会吹田病院を受診した。右肩の蜂巣織炎が疑われたため、入院となり抗生剤（FMOX 250mg×3 回/日 12 日間）が投与された。その後も症状が持続するため当院に紹介され、入院となり 8 月 29 日に切開生検術が施行された。

現症： 身長 67.5cm 体重 8200g

右上腕近位外側に最大径 3cm で辺縁不整、弾性硬の腫瘍が触知された。

自発的に右肩を動かさない。

圧痛 (+) 腫張 (+) 発赤 (-)

検査所見：

WBC :10310 / $\mu$ l

RBC :482 万 / $\mu$ l

Hb :13.2 g/dl

Plt :25.4 万 / $\mu$ l

CRP :0.04 未満

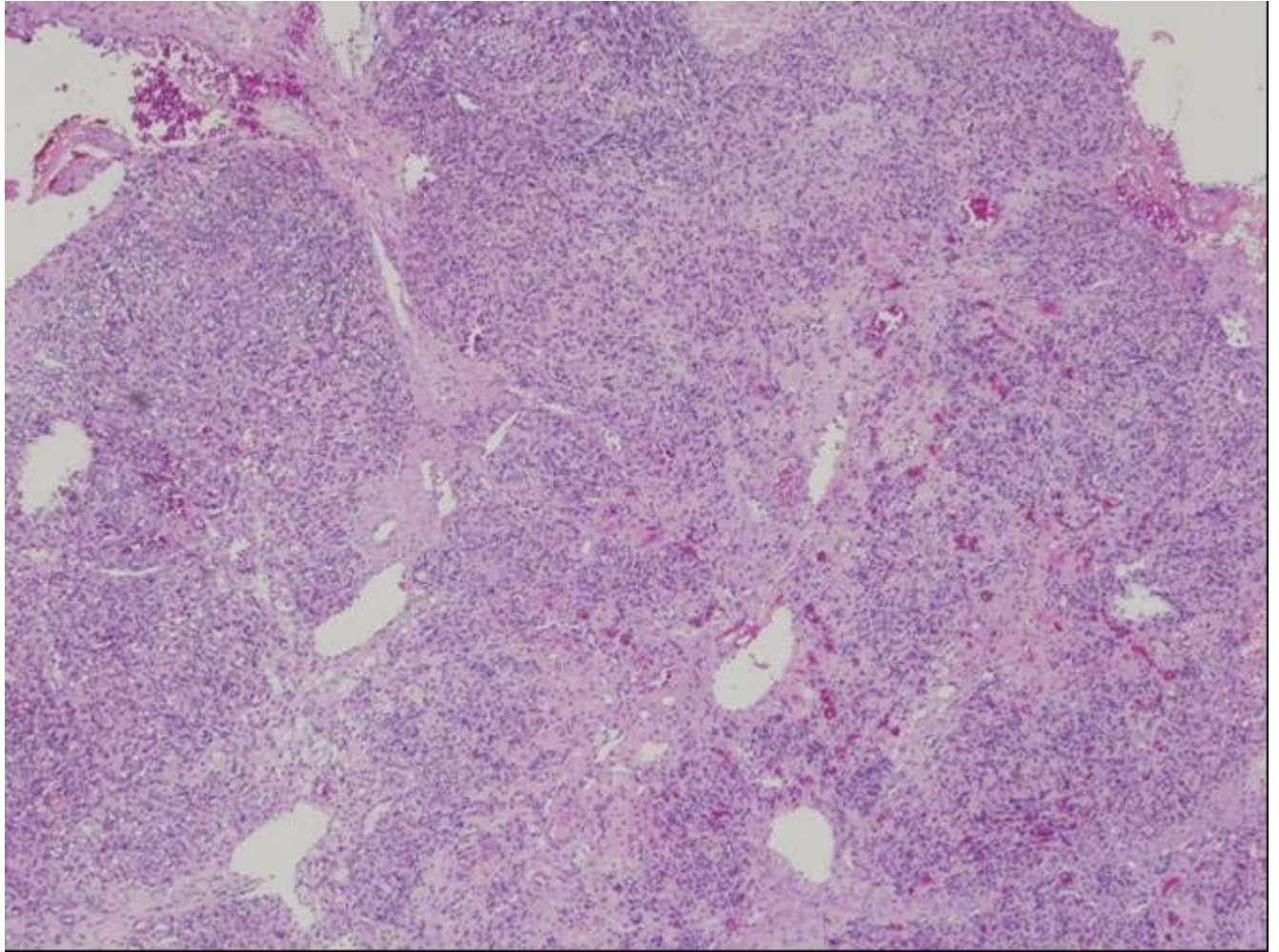
Na :137 meq/l

K :4.9 meq/l

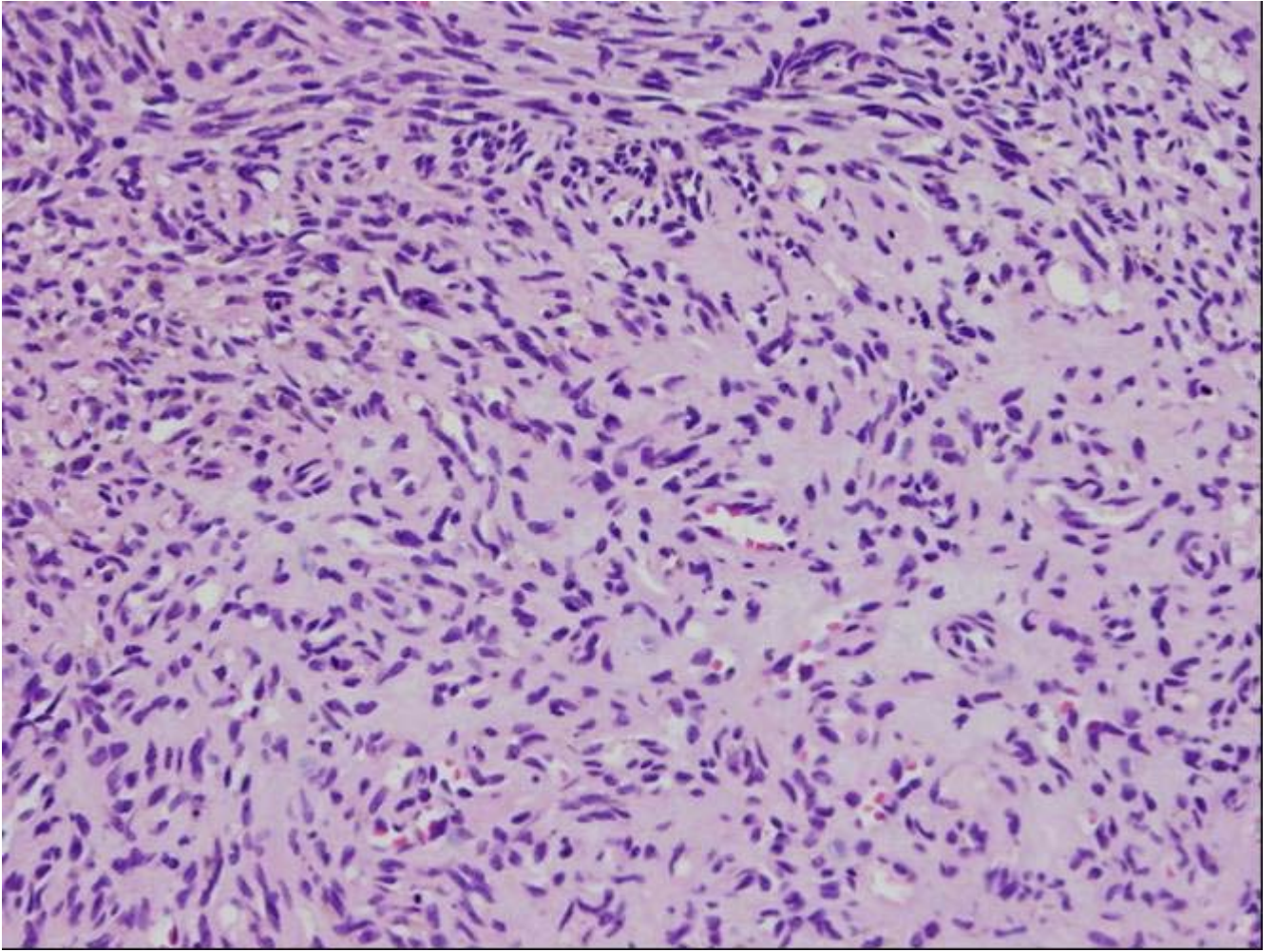
ALP :1000 U/l

LDH :244 U/l

問題点：病理組織学的診断

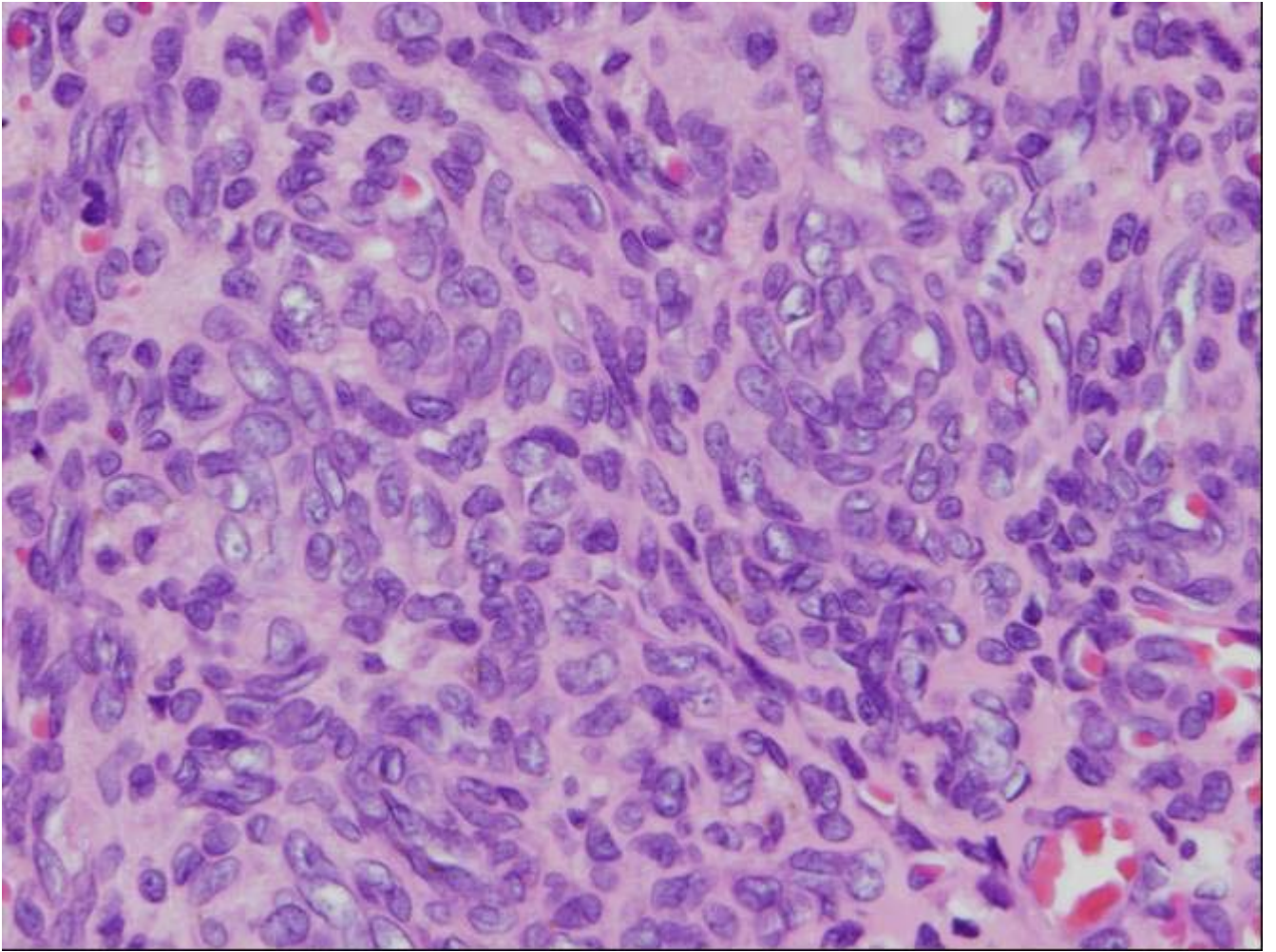


**H.E × 40**

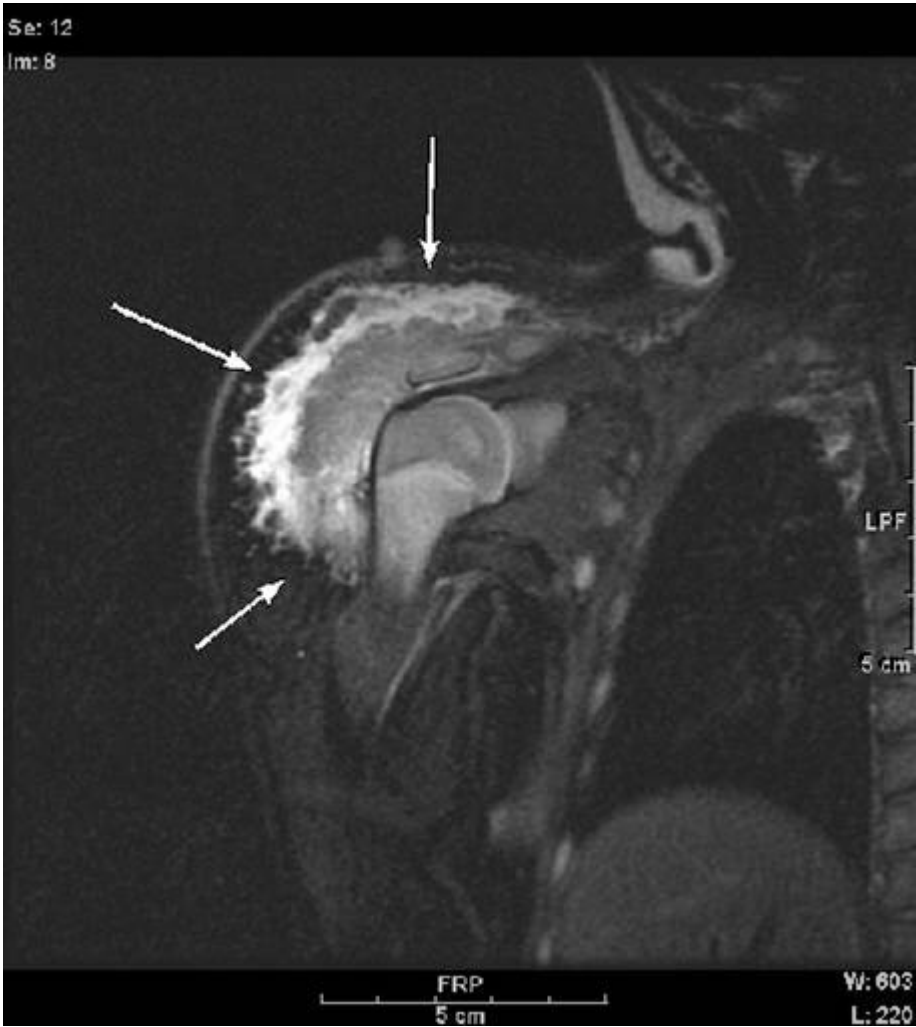


**H.E × 100**





**H.E × 400**



**MRI T2WI 脂肪抑制**